

Стальмахович В.Н. ¹, Кайгородова И.Н. ², Сапухин Э.В. ², Ли И.Б. ², Дмитриенко А.П. ²,
Ангархаева Л.В. ²

ЭТАПНОЕ ЛЕЧЕНИЕ ДЕТЕЙ С ПОСТТРАВМАТИЧЕСКИМ ТРАХЕОПИЩЕВОДНЫМ СОУСТЬЕМ

¹Иркутская государственная медицинская академия последипломного образования – филиал ФГБОУ
«Российская медицинская академия непрерывного профессионального образования»

Минздрава России, Иркутск, Россия

²ГБУЗ «Иркутская государственная областная детская клиническая больница», Иркутск, Россия

В статье приводится анализ лечения посттравматических (химических) трахеопищеводных фистул. Возникший трахеопищеводный свищ приводит к нарушению функции дыхания, в связи с чем в срочном порядке показано наложение трахеостомы, пластика дефекта задней стенки трахеи или выключение фрагмента пищевода, несущего свищ, что позволяет стабилизировать состояние ребёнка. Плановую реконструктивно-пластическую операцию – заградительную колоэзофагопластику – проводили через 3 месяца.

Ключевые слова: дети, ожог пищевода, посттравматическая трахеопищеводная фистула

STAGED TREATMENT OF CHILDREN WITH POSTTRAUMATIC TRACHEOESOPHAGEAL FISTULA

Stalmakhovich V.N. ¹, Kaygorodova I.N. ², Sapukhin E.V. ², Li I.B. ², Dmitrienko A.P. ²,
Angarkhaeva L.V. ²

¹ Irkutsk State Medical Academy of Postgraduate Education – Branch Campus
of the Russian Medical Academy of Continuing Professional Education, Irkutsk, Russia

² Irkutsk State Regional Children's Clinical Hospital, Irkutsk, Russia

The article presents the analysis of treatment of posttraumatic tracheoesophageal fistula caused by long staying of a flat battery in the esophagus lumen. The analysis cover treatment of two children at the age of 8 months and 1 year 3 months with a severe chemical burn of the esophagus because of long staying of a flat battery in the esophagus lumen. A principal clinical symptom of a disease was a dysphagia. The call for medical help was delayed – from 1 to 3 days. During the first esophagoscopy the excision of battery was done. A total necrosis of a front and lateral side of the esophagus in a cervical esophagus and a backside of trachea caused by the growth of atracheoesophageal fistula. A gastric fistula was performed for food supply. An emerged tracheoesophageal fistula led to the disturbance of breathing, which is why tracheostomy was urgently performed. The first child had a one-stage plastic operation of backside of trachea defect, the second child had a cycling off fragment of the esophagus, this had made it possible to pack off the trachea and stabilize the children's condition. In three months, the children had undergone a reconstructive plastic operation – retrosternal coloesophagoplasty with an extirpation of an esophagus stump. In this case, a backside of trachea was formed from the diverticulum of trachea (a segment of the esophagus after its disconnection).

Key words: children, burn of the esophagus, posttraumatic tracheoesophageal fistula

Инородные тела пищевода у детей являются довольно частой патологией, что обусловлено возрастными особенностями детей первых трёх лет жизни. Однако в последние полтора десятилетия появился новый вид инородных тел пищевода у детей – плоские монетные аккумуляторы, используемые в бытовых устройствах и некоторых видах игрушек. Данные инородные тела относятся к крайне агрессивным и приводят к тяжёлым химическим ожогам пищевода, перфорации стенки органа и другим осложнениям, редко отмеченным при прочих инородных телах. Посттравматическое (химическое) трахеопищеводное соустье – наиболее тяжёлое, жизнеугрожаемое состояние, развивающееся при поздней диагностике и несвоевременном удалении батарейки из пищевода ребёнка. Наибольший опыт лечения такой патологии имеет профессор А.Ю. Разумовский. В своих работах [2, 3] он указывает на сложность и нестандартность ситуации у каждого больного ребёнка. Публикаций по данному вопросу, отражающих этапность лечения, немного [1], что послужило поводом для представления наших наблюдений.

ЦЕЛЬ ИССЛЕДОВАНИЯ

Улучшить результаты лечения детей с химическим ожогом пищевода, осложнённым трахеопищеводным соустьем.

МАТЕРИАЛЫ И МЕТОДЫ

Проведён анализ лечения двух детей в возрасте 8 месяцев и 1 год 3 месяца с химическим ожогом пищевода вследствие длительного стояния в просвете органа плоской батарейки. Факт проглатывания детьми батарейки не был отмечен родителями. Ведущим клиническим симптомом заболевания была дисфагия. Обращение за медицинской помощью было поздним – через 1 и 3 суток. Нахождение батарейки во влажной среде более суток приводит к её разгерметизации, необратимым изменениям со стороны стенки пищевода и окружающих тканей. Полный некроз передней и боковой стенки пищевода в шейном отделе и задней стенки трахеи привёл к развитию трахеопищеводной фистулы. Диагноз установлен при рентгенологическом обследовании. При первой эзофагоскопии выполнено удаление батарейки. Осо-

бых технических сложностей при этом не отмечалось. Обращало на себя внимание изменение слизистой пищевода: её грязно-серый цвет свидетельствовал о тяжести процесса на уровне первого физиологического сужения пищевода.

РЕЗУЛЬТАТЫ И ОБСУЖДЕНИЕ

Глубокий некроз тканей пищевода, выявленный при эндоскопии, являлся прогностическим фактором развития осложнений. Для обеспечения питания детям была наложена гастростома как первый этап хирургического лечения.

На фоне консервативной общей и местной терапии у детей была высокая температура и через 3–4 дня появились первые признаки трахеопищеводного свища: одышка, влажные хрипы при аускультации, снижение сатурации кислородом. Формирование свища было подтверждено при проведении фибро-трахеоскопии, причём некроз с дефектом задней стенки трахеи в обоих случаях был обширным (рис. 1).

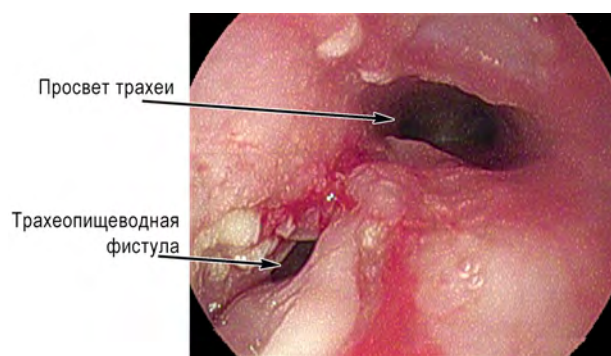


Рис. 1. Эндоскопическая картина дефекта задней стенки трахеи.

Вторым этапом лечения было экстренное наложение трахеостомы. Попытка за счёт манжеты трахеостомической трубки предотвратить аспирационный синдром не увенчалась успехом, так как широкий, низко расположенный дефект задней стенки трахеи не позволял герметизировать дыхательные пути. Развился аспирационный синдром за счёт затекания слюны в трахею и бронхи. По срочным показаниям обоим детям выполнено оперативное лечение, направленное на восстановление герметичности дыхательных путей. Проведена левосторонняя цервикотомия, наложение проксимальной эзофагостомы на уровне выше фистулы. В первом случае дефект задней стенки трахеи закрыт неповреждённой стенкой пищевода, расположенной недалеко от фистулы. Для профилактики нарушений кровотока в трансплантате его старались не мобилизовать от окружающих тканей. После моделирования под размер и форму дефекта задней стенки трахеи одиночными швами закрыли рану на трахее лоскутом пищевода. Во втором случае тяжёлое состояние ребёнка не позволяло осуществить длительную пластическую операцию, и ему за максимально короткое операционное время проведено также наложение проксимальной эзофагостомы и выполнено «выключение» сегмента пищевода, несущего фистулу, что позволило стабилизировать

состояние ребёнка. За счёт инфильтративного воспалительного процесса в месте фистулы пищевод был прочно спаян с трахеей, и дополнительной фиксации тканей не требовалось. Фрагмент пищевода с трахеопищеводной фистулой при этом представлял собой приобретённый дивертикул трахеи (рис. 2).

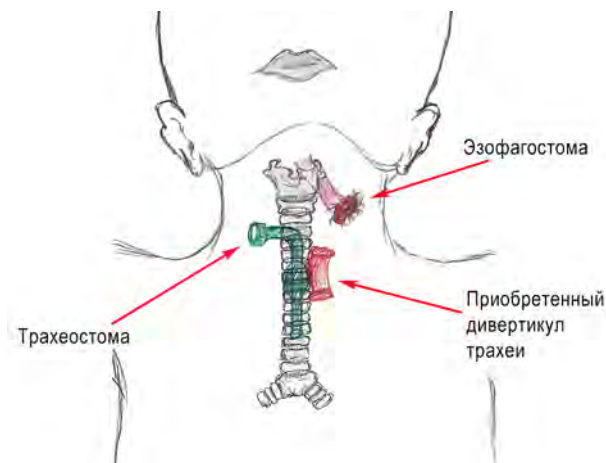


Рис. 2. Схема расположения приобретённого дивертикула трахеи.

К серьёзным нарушениям функции дыхания приобретённый дивертикул не приводил, но позволил решить главную задачу по герметизации трахеи и последующее удаление трахеостомы. Фрагмент стенки пищевода у первого ребёнка хорошо «прижился» на задней стенке трахеи и на контрольных эндоскопических исследованиях мало отличался от окружающей ткани.

Через три месяца детям выполнялась реконструктивно-пластическая операция – заградничная колоэзофагопластика с экстирпацией культи пищевода. При этом у второго ребёнка из дивертикула трахеи (сегмент пищевода после его отключения) сформировали заднюю стенку трахеи (рис. 3).

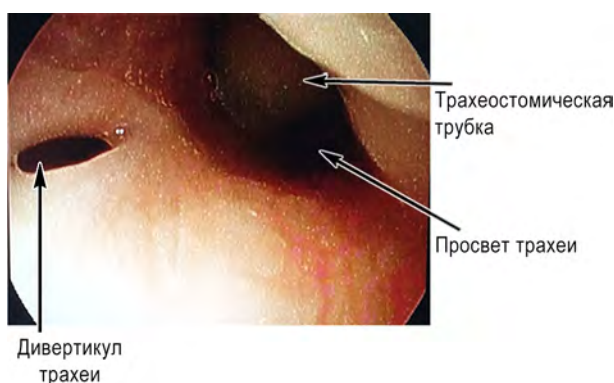


Рис. 3. Эндоскопическая картина дивертикула трахеи.

Мы не останавливаемся на хорошо известных этапах заградничной колоэзофагопластики, но хотели бы отметить, что в последних операциях для создания антирефлюксного кологастрального перехода мы использовали абдоминальный отдел пищевода по методу профессора Г.И. Чепурного [4]. Наш небольшой опыт проведения подобных операций свидетель-

ствуется об эффективности данного метода и относительной простоте его выполнения, по сравнению со сложными подслизистыми и прочими клапанными механизмами.

Таким образом, лечение детей с посттравматической (химической) трахеопищеводной фистулой заключается в последовательном выполнении нескольких этапов: 1) удаление инородного тела из пищевода и наложение гастростомы; 2) наложение трахестомы при развитии фистулы; 3) выведение проксимальной эзофагостомы и восстановление герметичности трахеи; 4) выполнение заградной колоэзофагопластики.

Посттравматические (химические) трахеопищеводные фистулы требуют этапных экстренных операций, направленных на восстановление герметичности дыхательных путей, стабилизацию состояния ребенка. Стенка пищевода является «удобным» (с позиции топографии и анатомии) пластическим материалом для закрытия дефекта задней стенки трахеи. Реконструкция пищевода – колоэзофагопластика – проводится в плановом порядке.

ЛИТЕРАТУРА REFERENCES

1. Паршин В.Д., Порханов В.А. Хирургия трахеи с атласом оперативной хирургии. – М., 2010. – 480 с.

Parshin VD, Porkhanov VA. (2010). Tracheal surgery with an atlas of operative surgery [*Khirurgiya trakhei s atlasom operativnoy khirurgii*]. Moskva, 480 p.

2. Разумовский А.Ю., Горбачевский О.В., Шаталов К.В., Куликова Н.В., Гуз В.И., Степаненко Н.С. Скользящая трахеопластика у детей в условиях искусственного кровообращения. Первый опыт в России // *Анналы хирургии*. – М., 2012. – № 1. – С. 4–7.

Razumovsky AY, Gorbachevsky OV, Shatalov KV, Kulikova NV, Guz VI, Stepanenko NS. (2012). Slide tracheoplasty in children while cardiopulmonary bypass. The first experience in Russia [*Skol'zyashchaya trakheoplastika u detey v usloviyakh iskusstvennogo krovoobrashcheniya. Pervyyu opyt v Rossii*]. *Annaly khirurgii*, (1), 4-7

3. Разумовский А.Ю., Куликова Н.В., Мокрушина Н.Г., Ханвердиев Р.А. Торакоскопическое разобщение трахеопищеводных свищей // *Детская хирургия*. – М., 2012. – № 6. – С. 4–7.

Razumovsky AY, Kulikova NV, Mokrushina NG, Khanverdiev RA. (2010). Thoracoscopic separation of tracheoesophageal fistulas [*Torakoskopicheskoe razobshchenie trakheopishchevodnykh svishchey*]. *Detskaya khirurgiya*, (6), 4-7.

4. Чепурной М.Г., Чепурной Г.И. Новая технология образования толстокишечного заградного пищевода у детей. – Ростов-на-Дону, 2016. – 192 с.

Chepurnoy MG, Chepurnoy GI. (2016). New technology of colonic retrosternal esophagus formation in children [*Novaya tekhnologiya obrazovaniya tolstokishchnogo zagrudinnogo pishchevoda u detey*]. *Rostov-na-Donu*, 192 p.

Сведения об авторах Information about the authors

Стальмахович Виктор Николаевич – доктор медицинских наук, профессор, заведующий кафедрой детской хирургии Иркутской государственной медицинской академии последипломного образования – филиала ФГБОУ «Российская медицинская академия непрерывного профессионального образования» Минздрава России (664079, г. Иркутск, Юбилейный, 100; тел. (3952) 25-12-42, (3952) 24-24-40; e-mail: Stal.irk@mail.ru)

Stalmakhovich Viktor Nikolaevich – Doctor of Medical Sciences, Professor, Head of the Department of Pediatric Surgery of Irkutsk State Medical Academy of Postgraduate Education – Branch Campus of the Russian Medical Academy of Continuing Professional Education (664079, Irkutsk, Yubileyniy, 100; tel. (3952) 25-12-42, (3952) 24-24-40; e-mail: Stal.irk@mail.ru)

Кайгородова Ирина Николаевна – кандидат медицинских наук, заведующая отделением общей хирургии ГБУЗ «Иркутская государственная областная детская клиническая больница» (664022, г. Иркутск, б. Гагарина, 4; тел. (3952) 24-38-02; e-mail: Kaygorodova_@mail.ru)

Kaygorodova Irina Nikolaevna – Candidate of Medical Sciences, Head of the Department of General Surgery of Irkutsk State Regional Children's Clinical Hospital (664022, Irkutsk, bulv. Gagarina, 4; tel. (3952) 24-38-02; e-mail: Kaygorodova_@mail.ru)

Сапухин Эдуард Владимирович – заместитель главного врача по хирургии ГБУЗ «Иркутская государственная областная детская клиническая больница» (e-mail: sapukhin@yandex.ru)

Sapukhin Eduard Vladimirovich – Deputy Chief Physician for Surgery of Irkutsk State Regional Children's Clinical Hospital (e-mail: sapukhin@yandex.ru)

Ли Игорь Бекович – заведующий операционным блоком ГБУЗ «Иркутская государственная областная детская клиническая больница» (e-mail: tokio197@mail.ru)

Li Igor Beokovich – Head of the Surgery Unit of Irkutsk State Regional Children's Clinical Hospital (e-mail: tokio197@mail.ru)

Дмитриенко Анастасия Прокопьевна – кандидат медицинских наук, заведующая отделением эндоскопии ГБУЗ «Иркутская государственная областная детская клиническая больница» (e-mail: AnDmitr2013@yandex.ru)

Dmitrienko Anastasia Prokopyevna – Candidate of Medical Sciences, Head of the Endoscopy Unit of Irkutsk State Regional Children's Clinical Hospital (e-mail: AnDmitr2013@yandex.ru)

Ангархаева Людмила Валерьевна – детский хирург отделения общей хирургии ГБУЗ «Иркутская государственная областная детская клиническая больница» (e-mail: lydmila88@inbox.ru)

Angarkhaeva Lyudmila Valeryevna – Pediatric Surgeon at the Department of General Surgery of Irkutsk State Regional Children's Clinical Hospital (e-mail: lydmila88@inbox.ru)