

## КЛИНИЧЕСКАЯ МЕДИЦИНА

УДК 616.61-003.4-089.855

Ангархаева Л.В.<sup>1</sup>, Стальмахович В.Н.<sup>2</sup>, Яковченко С.Н.<sup>1</sup>

## ИСПОЛЬЗОВАНИЕ ЭНДОВИДЕОТЕХНОЛОГИЙ В ЛЕЧЕНИИ КИСТ ПОЧЕК У ДЕТЕЙ

<sup>1</sup> ГБУЗ «Иркутская государственная областная детская клиническая больница», Иркутск, Россия<sup>2</sup> Иркутская государственная медицинская академия последипломного образования – филиал ФГБОУ «Российская медицинская академия непрерывного профессионального образования» Минздрава России, Иркутск, Россия

Представлена эндовидеотехнология лечения солитарных кист почек. У 32 детей выполнена лапароскопическая резекция кист почек с обработкой оставшейся внутренней выстилки аргон-плазменной коагуляцией. Средняя продолжительность операций составила  $26,6 \pm 2,3$  мин, конверсий не было. В раннем послеоперационном периоде отмечено 1 осложнение у пациентки 7 лет: нарушение целостности чашечки. Выполнена релапароскопия, ушивание чашечки. В статье акцентируется внимание на особенностях оперативной техники в зависимости от расположения кист в почке.

**Ключевые слова:** простая киста почки, лапароскопия, детская урология

## ENDOVIDEOSURGICAL TECHNOLOGIES IN THE TREATMENT OF RENAL CYSTS IN CHILDREN

Angarkhaeva L.V.<sup>1</sup>, Stalmakhovich V.N.<sup>2</sup>, Yakovchenko S.N.<sup>1</sup><sup>1</sup> Irkutsk State Regional Children's Clinical Hospital, Irkutsk, Russia<sup>2</sup> Irkutsk State Medical Academy of Postgraduate Education – Branch Campus of the Russian Medical Academy of Continuing Professional Education, Irkutsk, Russia

The constant expansion of treatment methods' range of cysts of kidneys – from the puncture to video and endoscopic resections – became a motivation to further improvement of low-invasive surgical techniques.

The article presents the method of endovideotechnology treatment of solitary renal cysts. A laparoscopic resection of renal cysts with the treatment of the remaining lining of argon-plasma coagulation was performed in 32 children aged from 3 months to 17 years. Three trocars were used during the main stages of operation; they were set up depending on cyst's location. The sizes of cysts varied from 3 to 11 cm. Sometimes the fourth trocar was used for the retraction of liver and spleen and for the overlying the remaining part of the cyst situated on the superior posterior part of kidneys. The operation lasted for about  $26.6 \pm 2.3$  minutes in average, there weren't any conversions and intraoperative complications. One 7-years-old patient had a complication in the early postoperative period: disruption of the calyx. The article focuses on the features of operational equipment depending on the location of cysts in kidneys. The transperitoneal resection of prime renal cysts with an ablation of the internal wall of a cyst with argon-plasma coagulation gives high percent of effectiveness, rapid rehabilitation of children, excellent functional and cosmetic result and allows to avoid a disease recurrence.

**Key words:** simple renal cyst, laparoscopy, pediatric urology

## ВВЕДЕНИЕ

В условиях современной хирургии происходит накопление мирового опыта эндовидеохирургических вмешательств. Данная быстроразвивающаяся область медицины в большинстве регионов России находится на этапе изучения отдалённых результатов, а где-то – ещё на этапе освоения техники. Принцип малоинвазивности, особенно в детской практике, по существу стал уже базисным в лечении урологической патологии.

Мы посчитали целесообразным рассмотреть трансперитонеальный метод лечения применительно к наиболее значимым урологическим заболеваниям – кистозным поражениям почек. Одной из частых причин госпитализаций в специализированные медицинские учреждения являются кистозные заболевания почек, которые составляют не менее 11 % в структуре урологической патологии и встречаются в любом возрасте. Среди всех кист внимания заслуживают солитарные кисты почек, диагностируемые у 7–8 % детей [1].

Рост распространённости кистозных образований почек у детей обусловлен широким внедрением в практику эффективных методов их распознавания. Новые поколения ультразвуковой аппаратуры позволяют визуализировать кисты мелких размеров. МСКТ и МРТ позволяют получить полную информацию о состоянии паренхимы почки, верхних мочевых путей, расположении, форме кист, соотношении их с чашечно-лоханочной системой почки и магистральными сосудами, помогают определить оптимальную лечебную тактику и оперативный приём.

**Цель исследования:** улучшение результатов лечения простых кист почек у детей путём использования малоинвазивных эндоскопических технологий.

## МАТЕРИАЛЫ И МЕТОДЫ

С 2005 по 2015 гг. на базе хирургического отделения Иркутской государственной областной детской клинической больницы оперировано 32 ребёнка (15 де-

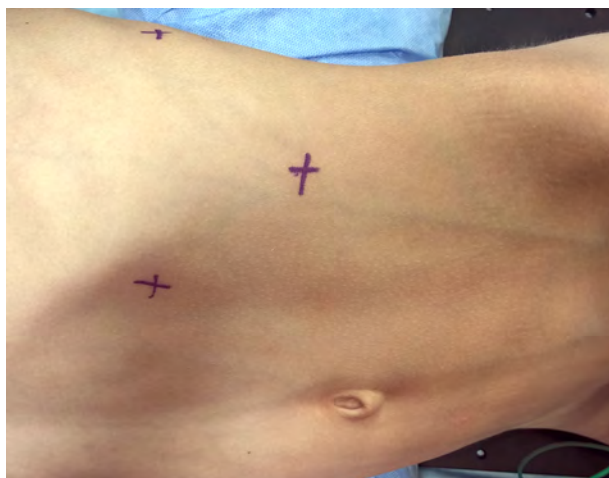вочек и 17 мальчиков) с простой кистой почки различной локализации. Размеры кисты варьировали от 2,5 до 10,0 см. В 14 случаях киста располагалась в верхнем сегменте, в 6 случаях – в среднем, в 12 случаях – в нижнем. Справа патология локализовалась у 15 детей, слева – у 17. Показаниями к удалению кистозных образований служили их прогрессирующее увеличение в размерах, наличие клинических проявлений в виде болевого синдрома, нарушение уро- и гемодинамики в непоражённой паренхиме, нарушение пассажа мочи по верхним мочевым путям, рецидивирующий мочево- вой синдром. Противопоказанием к данному способу лечения являлась тяжёлая сопутствующая патология.

Предоперационную подготовку больных вели по стандартной схеме, общепринятой при лапароскопических вмешательствах. Все операции проводили под эндотрахеальным наркозом.

### ТЕХНИКА ВЫПОЛНЕНИЯ ОПЕРАЦИИ

Операционная лечебного учреждения должна быть оснащена лапароскопической стойкой в полной её комплектации, электрохирургическим аппаратом с функцией аргоноплазменной коагуляции. Желательно, чтобы камеры и видеомониторы имели высокую степень разрешения, телескопы диаметром 5 и 10 мм и электрохирургический блок, обеспечивающий надёжный гемостаз (желательно биполярную коагуляцию Ligasure или Erbe). Набор хирургического инструментария у операционной сестры должен содержать всё необходимое для экстренной конверсии в случае возникновения профузного внутрибрюшного кровотечения, которое невозможно остановить эндоскопическим путём.

Операция осуществлялась в положении больного по Симсу. Для выведения почки в подрёберной области под больного укладывается поперечный валик. Его размеры индивидуальны и зависят от возраста ребёнка. Первым и при этом, возможно, важнейшим и определяющим весь дальнейший ход операции этапом являлась адекватная визуализация участка почки с кистой с введением рабочих троакаров (рис. 1).

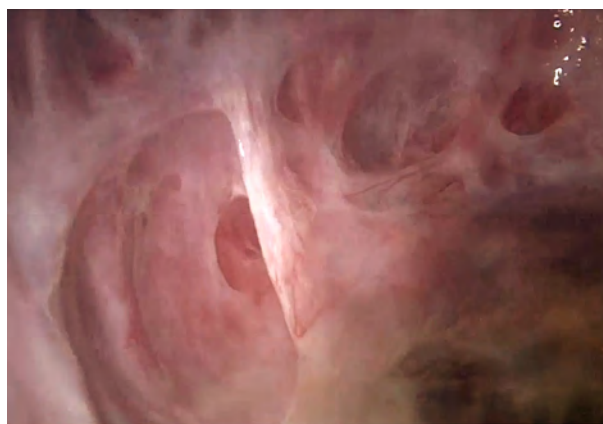


**Рис. 1.** Места введения троакаров у больного в положении Симса: по передней подмышечной линии ниже рёберной дуги на 2–3 см, по среднеключичной и по задней подмышечной линиям на 2–3 см ниже рёберной дуги.

Нами применялось 3 троакара, их установка производилась в зависимости от локализации кисты. Иногда использовался четвёртый троакар для отведения печени или селезёнки и осуществления обзора ложа кисты при расположении по верхне-задней поверхности почки.

Более сложными для удаления являются кисты, расположенные в верхнем полюсе. При данной локализации по передней подмышечной линии ниже рёберной дуги на 2–3 см производился разрез, через который вводилась игла Вереща для создания карбоксиперитонеума (10–12 мм рт. ст.). В этом же месте вводился порт для оптики. Далее под прямым визуальным контролем устанавливали два манипуляционных 5 мм троакара по среднеключичной и по задней подмышечной линиям на 2–3 см ниже рёберной дуги. После определения топографической анатомии почки первым этапом основного вмешательства являлось вскрытие брюшины в проекции кистозного образования либо по переходной складке. У 11 (34,3 %) больных брюшину рассекали по линии Тольда монополярным крючком-коагулятором или ножницами. Мобилизовали толстую кишку, отводили её медиально и забрюшинно идентифицировали купол кисты. При этом необходимо соблюдать технику безопасности: для профилактики повреждения толстой кишки следует отступить от её края 1,5–2,0 см, так как зона ожога от монополярной коагуляции может распространяться достаточно далеко. Далее проводили мобилизацию почки – вскрывали фасцию и тупым путём разводили паранефральную клетчатку. У 7 детей потребовалась практически полная мобилизация почки со всех сторон с медиальным её смещением, когда киста локализовалась преимущественно по задней поверхности органа.

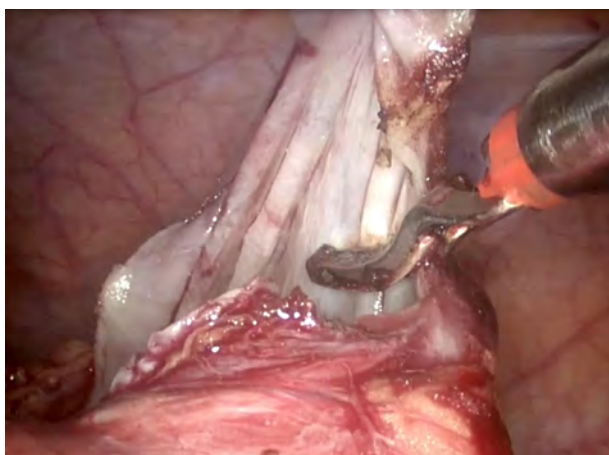После визуализации кисты производили её вскрытие на небольшом участке или пунктировали. Содержимое – прозрачная, опалесцирующая жидкость. Выполнялась кистоскопия, производился осмотр основания кисты с целью исключения опухоли (подозрительных участков), сообщения с собирательной системой почки (рис. 2).



**Рис. 2.** Кистоскопия, вид кисты изнутри.

Для иссечения внепочечной части оболочки кисты использовались эндоножницы с коагуляцией. Свободную часть стенки кисты максимально удаляли,

резецированный участок оболочки подлежал гистологическому исследованию (рис. 3).



**Рис. 3.** Иссечение стенок кисты до границы с паренхимой почки.

Ложе с оставшейся частью кисты подвергалось абляции аргоно-плазменной коагуляцией. Преимуществом обработки тканевой поверхности кисты струей аргоновой плазмы является отсутствие перегрева и обугливания тканей (карбонизации). Как только струп сформировался, дальнейшего проникновения энергии в ткань не происходит. Глубина её проникновения в ткань примерно в 2 раза меньше, чем при традиционной коагуляции, что формирует минимальную зону некроза и позволяет произвести эффективную коагуляцию. При наличии большой полости кисты последняя дренировалась. Дренаж выводился через троакарный доступ [2].

В послеоперационном периоде назначалась антибактериальная терапия в течение 3 суток. При наличии дренажа последний удалялся через сутки, после проведения УЗИ-контроля. Энтеральная нагрузка начиналась через 4–6 часов. Дети активизированы через 24 часа.

### РЕЗУЛЬТАТЫ И ОБСУЖДЕНИЕ

Проведённые лапароскопические вмешательства прошли успешно. Конверсий и кровопотери не было. В раннем послеоперационном периоде отмечено 1 осложнение у пациентки 7 лет с расположением крупной кисты в верхнем полюсе правой почки. В 1-е сутки с учётом отделяемого по дренажу до 300 мл в объёме заподозрено нарушение целостности чашечки. Выпол-

нена релапароскопия, ушивание чашечки. При анализе случая решили, что причиной явилось повреждение в ложе кисты стенки верхней чашечки при обработке аргоно-плазменной коагуляцией. У этой же пациентки в послеоперационном периоде возникло обострение пиелонефрита с гипертермией, что ликвидировано усилением антибактериальной терапии.

Средняя продолжительность операции составила  $26,6 \pm 2,3$  мин. Отмечалось лёгкое течение послеоперационного периода, введение наркотических анальгетиков не требовалось. УЗИ-контроль осуществляли на 2-е и 7-е сутки и в более поздние сроки – через 6–12 месяцев. Рецидивов не отмечено.

К факторам, увеличивающим продолжительность данной операции, можно отнести локализацию кист в верхнем сегменте по задней поверхности, перенесённые воспалительные процессы или операции в брюшной полости и забрюшинном пространстве и недостаточные навыки оперирующего хирурга.

Трансперитонеальная резекция кист почек является универсальным методом и применима практически при всех анатомических вариантах расположения кист у детей различных возрастных групп. Она даёт высокий процент эффективности, быструю реабилитацию детей, отличный функциональный и косметический результат и позволяет избежать рецидива заболевания.

Данный способ лечения требует хороших знаний анатомо-топографических особенностей передней брюшной стенки и забрюшинного пространства, а также хорошей подготовки хирурга по вопросам эндовидеохирургии.

### ЛИТЕРАТУРА REFERENCES

1. Лопаткин Н.А., Мазо Е.Б. Простая киста почки. – М.: Медицина, 1982. – 128 с  
Lopatkin NA, Mazo EB. (1982). Simple renal cyst [*Prostaya kista pochki*]. Moskva, 128 p.
2. Стальмахович В.Н., Лавренчик А.И., Яковченко С.Н., Ангархаева Л.В. Лапароскопическая резекция кист почек у детей: методические рекомендации. – Иркутск, 2015. – С. 14–15.  
Stalmakhovich VN, Lavrenchik AI, Yakovchenko SN, Angarkhaeva LV. (2015). Laparoscopic resection of renal cysts in children: guidelines [*Laparoskopicheskaya rezektsiya kist pochek u detey: metodicheskie rekomendatsii*]. Irkutsk, 14-15.

### Сведения об авторах Information about the authors

**Ангархаева Людмила Валерьевна** – детский хирург ГБУЗ «Иркутская государственная областная детская клиническая больница» (664022, г. Иркутск, б-р Гагарина, 4; тел.: (3952) 24-38-02; e-mail: lydmila88@inbox.ru)

**Angarkhaeva Lyudmila Valeryevna** – Pediatric Surgeon at Irkutsk State Regional Children's Clinical Hospital (664022, Irkutsk, bulv. Gagarina, 4; tel.: (3952) 24-38-02; e-mail: lydmila88@inbox.ru)

**Стальмахович Виктор Николаевич** – доктор медицинских наук, профессор, заведующий кафедрой детской хирургии Иркутской государственной медицинской академии последипломного образования – филиала ФГБОУ «Российская медицинская академия непрерывного профессионального образования» Минздрава России (664079, г. Иркутск, мкр. Юбилейный, 100; тел.: (3952) 24-24-40; e-mail: stal.irk@mail.ru)

**Stalmakhovich Viktor Nikolaevich** – Doctor of Medical Sciences, Professor, Head of the Department of Pediatric Surgery of Irkutsk State Medical Academy of Postgraduate Education – Branch Campus of the Russian Medical Academy of Continuing Professional Education (664079, Irkutsk, Yubileyniy, 100; tel.: (3952) 24-24-40; e-mail: Stal.irk@mail.ru)

**Яковченко Сергей Николаевич** – кандидат медицинских наук, детский уролог-андролог ГБУЗ «Иркутская государственная областная детская клиническая больница»

**Yakovchenko Sergey Nikolaevich** – Candidate of Medical Sciences, Pediatric Urologist-Andrologist at Irkutsk State Regional Children's Clinical Hospital